Congr. Int. en Ing. Electrónica. Mem. ELECTRO, Vol. 39, pp. 60-66, Oct 2017, Chihuahua, Chih. , México
http://electro.itchihuahua.edu.mx/memorias_electro/MemoriaElectro2017.zip
ISSN 1405-2172

Procesamiento digital de radiografías para medición de la escoliosis en la columna vertebral humana

E. Yahir Mejía Núñez[l], J. Ezequiel Molinar Solís[l], Sergio Sandoval Pérez[l], María G. Sánchez Cervantes[l], Daniel Ruiz López[l] y Humberto Bracamontes del Toro[1]

[l] *División de Estudios de Posgrado e Investigación, Tecnológico Nacional de México, ITCG, Av. Tecnológico 100, Cd Guzmán, Jalisco, MEXICO, C.P. 49100, Tel, (341 575-2050), molinar@gmail.com.*

Resumen: La importancia de este artículo está relacionada con la forma automática de detectar y evaluar la gravedad de la escoliosis mediante el tratamiento digital de imágenes radiográficas. Esto en comparación con los métodos convencionales en los que la identificación de esta patología está sujeta a factores como la interpretación del médico especialista y la calidad visual de los estudios radiográficos de un paciente. Se presentan resultados preliminares de la metodología desarrollada.
Palabras clave: Escoliosis, procesamiento digital de imágenes, imagenología.

Abstract: The importance of this paper is related to the automatic way to detect and evaluate the severity of scoliosis by digital treatment of radiographic images, compared to conventional methods in which the identification of this pathology is subject to the interpretation of the specialist doctor and the visual quality with which the radiographic studies of a patient. Preliminary results of the proposed methodology are presented.
Keywords: Scholiosis, digital image processing, imagenology.

1. INTRODUCCIÓN

La columna vertebral es un órgano que está conformado por un conjunto de estructuras de distintos tejidos y cuerpos óseos. Esta estructura está encargada de dar tanto flexibilidad como soporte al cuerpo humano y contrarrestar el peso de la gravedad para dar movilidad a todo el aparato locomotor [1]. La escoliosis es una inestabilidad clínica y una deformación curva lateral que se presenta en alguna porción de la columna vertebral y dependiendo de su gravedad produce debilidad locomotora, problemas de postura y en casos graves reducción total o parcial en el ciclo de la marcha. La Sociedad de Investigación de la Escoliosis *(Scoliosis Research Society)* la define la escoliosis como una curvatura de la columna de 10 grados o más en un sentido o bilateral en forma de S, apreciable en una radiografía, [2].

La prevalencia de la escoliosis idiopática en el adolescente, con curva estructural sobre 10 grados, aparece en el 2-3% de la población de riesgo, que son las niñas y los niños de entre 10 y 16 años. De este grupo con escoliosis, el 10% requerirá de tratamiento activo y el 1% requerirá de cirugía. Más del 90% de los casos diagnosticados requerirá sólo seguimiento durante los años de crecimiento. La escoliosis idiopática constituye el 70% de todas las escoliosis. La escoliosis congénita es de menor frecuencia que la idiopática (15%), [3].

Para realizar un diagnóstico y posterior tratamiento de la escoliosis, es necesario recurrir a la imagenología, ya sea un estudio de tomografía axial computarizada o radiografía convencional. La calidad de la imagen resultante en cualquiera de los estudios es muy importante ya que de ella depende directamente la identificación y correcta medición de la o las curvaturas presentes en la columna, determinado así la severidad de la escoliosis. Para este proyecto se propuso el uso de la radiografía convencional ya que es un estudio simple y accesible en formato digital. Se propone un algoritmo original que fue implementado en Matlab que permite mejorar la calidad de las radiografías, extrae los bordes de la columna, realiza operaciones morfológicas y determina finalmente el ángulo de Cobb para clasificar el grado de severidad de la escoliosis en leves, moderadas o graves. El artículo está organizado de la siguiente manera: En la sección 2 se expone el método convencional para medir y diagnosticar la escoliosis. En la sección 3, se presenta el procesamiento digital necesario para optimizar la calidad de las radiografías. En la sección 4 se especifican los procesos morfológicos para encontrar los bordes de los cuerpos vertebrales de la columna; en la sección 5 se explica la detección, trazo y cálculo del ángulo exacto de curvatura de la columna. En la sección 6 se presentan algunos resultados experimentales y finalmente las conclusiones se brindan en la sección 7.

2. EL MÉTODO DE COBB

Es un estándar para evaluar cuantitativamente la curvatura lateral de la columna. El ángulo de Cobb es el que se genera entre dos líneas las cuales se trazan perpendicularmente desde la placa terminal en la parte superior vértebra proximal afectada por la curvatura y la placa terminal inferior de la vértebra distal de la curva, Fig. 1.

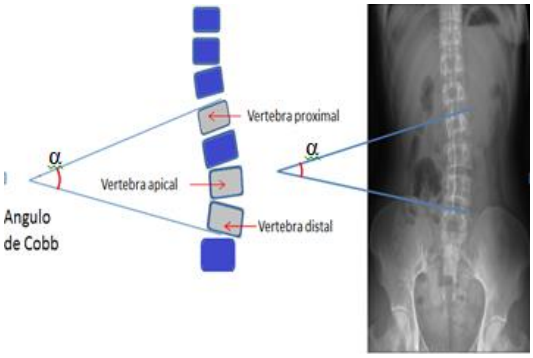

Fig 1. Despliegue de los puntos y trazos para la medición del ángulo de Cobb.

La ventaja principal de este método es que el análisis de la curvatura es congruente tras realizarse mediciones a la misma imagen por diferentes especialistas, ya que no depende solo de la interpretación sino de una medición cuantificable en grados. Dependiendo del grado de curvatura la escoliosis puede clasificarse en leves, moderadas y graves como se indica en la Tabla 1. Sin embargo, la limitante del método es la calidad de la imagen de donde se calcula. Es muy necesario que se distingan con claridad las estructuras vertebrales comprendidas dentro de la curva para eliminar la incertidumbre producida por los puntos desde donde comienza a realizarse el trazo.

Tabla 1. Sistemas de clasificación de la severidad de la escoliosis, datos obtenidos de [4].

SEGÚN EL VALOR ANGULAR	
Leves	menores de 20°
Moderadas	entre 20° y 40°
Graves	mayores de 40°
SEGÚN EL TRATAMIENTO DISPONIBLE	
Observación Periódica	menores de 20°
Tratamiento ortopédico : uso de corsé	entre 21° y 45°
Tratamiento quirúrgico	mayores a 45°

3. CALIDAD DE LA IMAGEN RADIOGRÁFICA

El estudio de la columna por medio de radiografías (Rx) se realiza de manera rápida. Aunque la calidad de la imagen es menor a la producida en una TAC (Tomografía axial computarizada) y solo puede examinarse en dos dimensiones, el análisis de la escoliosis puede realizarse de manera completa y certera. Esta con la ventaja de emitir una cantidad mucho menor de radiación al paciente, Tabla 2.

Tabla 2. Comparativo de la radiación absorbida en los procedimientos de Rx y TAC, datos obtenidos de [5].

Procedimiento	Dosis aproximada de radiación absorbida en un adulto	Comparable con la radiación natural de fondo
Huesos		
Tomografía de Columna	6 mSv	2 años
Radiografía de Columna	1.5 mSv	6 meses
Región Abdominal		
Tomografía de tórax	7 mSv	2años
Radiografía de Tórax	0.1 mSv	10 días

Para compensar la complejidad de otros estudios en relación a la información producida por una Rx, se realizó la mejora digital de la imagen en Matlab. El procedimiento permite una extracción definida y suavizada de la columna vertebral de un paciente cuya placa no contaba con una calidad óptima para su valoración, Fig. 2.

Para compensar la complejidad de otros estudios en relación a la información producida por una Rx, se realizó la mejora digital de la imagen en Matlab. El procedimiento permite una extracción definida y suavizada de la columna vertebral de un paciente cuya placa no contaba con una calidad óptima para su valoración.

El primer paso del método de mejoramiento de imagen comenzó por identificar entre una base de datos, la imagen con la correcta distribución de tonos y un contraste que permita diferenciar los bordes de la columna con respecto de otros tejidos. Este patrón se usó para parametrizar las propiedades de imagen hacia las cuales deseamos escalar una imagen diagnóstico de menor calidad. Este acoplamiento de imágenes se realizó desde la manipulación de sus histogramas, Fig. 3. Una vez obtenido y contrastado el histograma de la imagen patrón se realizó un “match” para llevar la imagen a diagnosticar de una baja calidad hacia los

parámetros definidos en el histograma deseado y un suavizado a través de un filtro de Gauss, Fig. 4.

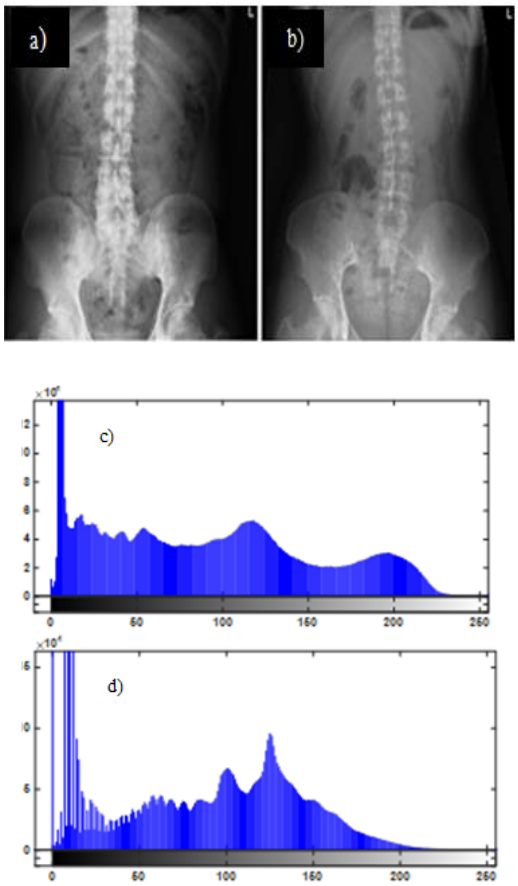

Fig. 2. Comparativo de la calidad de imágenes, a) Imagen patrón, b) Imagen a diagnosticar, c) Histograma de la imagen patrón, d) Histograma de la imagen a diagnosticar.

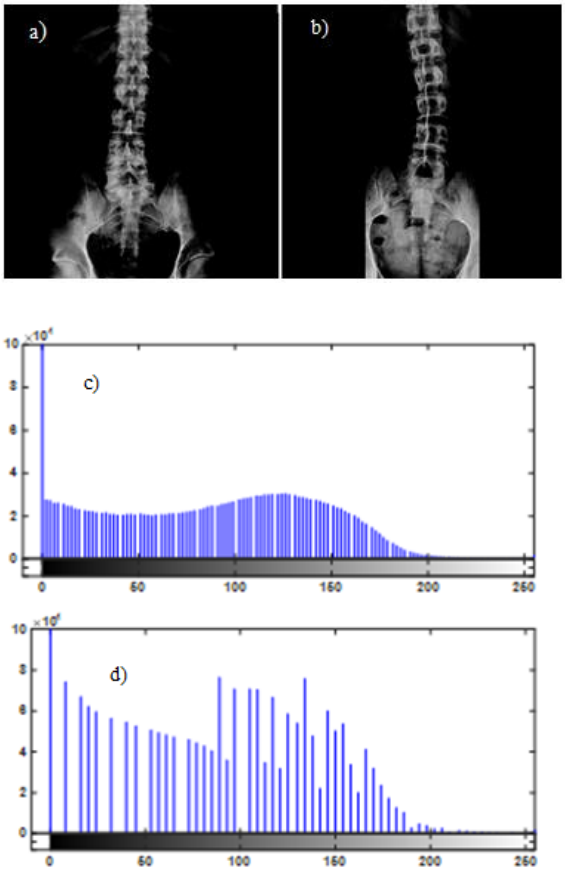

Fig. 3. Comparativo de las imágenes contrastadas. a) La imagen patrón contrastada, b) Imagen diagnóstico después de realizar el match entre histogramas, c) Histograma de la imagen patrón contrastada, d) Histograma de la imagen diagnóstico adaptada a las características del histograma de la imagen patrón contrastada.

Fig. 4. Imagen resultante, con bordes definidos y suavizados después de aplicar filtro de Gauss.

4. IDENTIFICACIÓN DE BORDES DE LA COLUMNA POR MEDIO DE PROCESOS MORFOLÓGICOS DE IMAGEN.

Para detectar los bordes de la columna se tomó la información de la imagen mejorada, la cual, se somete a una etapa de *binarización* con un umbral específico reduciendo la imagen solo a dos tonos; blancos y negros. Con el fin de enriquecer la calidad de la imagen dentro del borde detectado se realizaron las siguientes operaciones morfológicas ordenadas en el algoritmo:

1.-*Umbralización*, se convierte la imagen en escala de grises a una imagen binaria con un umbral lógico de 0.89 para descartar todos los datos que excedan ese valor, una vez obtenida la imagen binaria, se procedió al paso 2.-*Rellenado de huecos* que se generan por los cuerpos intervertebrales, con un saco de información continua se dilató en forma cuadrada los pixeles exteriores con la finalidad de tener dos imágenes para realizar 3.-*Una resta lógica* en la cual el resultado es igual al contorno de la columna, Fig. 5.



Fig. 5. Operaciones morfológicas. a) Rx binarizada con un nivel de umbral de 0.89. b) Imagen resultante después de realizar procesos morfológicos para detectar bordes.

Con la información que se obtuvo hasta este punto fue posible utilizar el contorno como máscara superpuesta sobre la imagen original delimitando el área de interés de la Rx. Combinando la imagen delimitada con la imagen mejorada es posible realzar el área de interés mejorando únicamente el área dentro del borde y se logró así un efecto de mejora de calidad localizada, Fig. 6.

5. TRAZO Y CÁLCULO AUTOMÁTICO DEL ÁNGULO DE COBB.

El método que se propuso en este trabajo de investigación se basa en la detección de tres puntos específicos en la imagen radiográfica. El primero será la orilla distal de la primera vértebra afectada, el segundo la orilla distal de la base de la última vértebra afectada en la curva y por último la vértebra apical o aquella en la cual la profundidad de la curvatura es más pronunciada, Fig, 1.

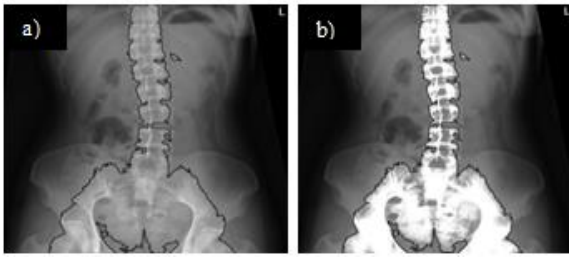

Fig. 6. Extracción de bordes. a) Superposición de los bordes de la imagen sobre la imagen original. b) Representación de la mejora localizada dentro de los bordes obtenidos de la columna.

Para la detección de estos tres puntos, se programa un ciclo que realice un recorrido por los pixeles de la imagen. Se siguen las filas de la matriz imagen que contiene el borde binario detectado de la sección 4 y se almacenan los cambios de tonalidades de pixeles a diferentes alturas de la columna. Promediando esta información se trazan columnas de pixeles que sirven como límite derecho, izquierdo y central de los bordes de la columna vertebral, Fig. 7.

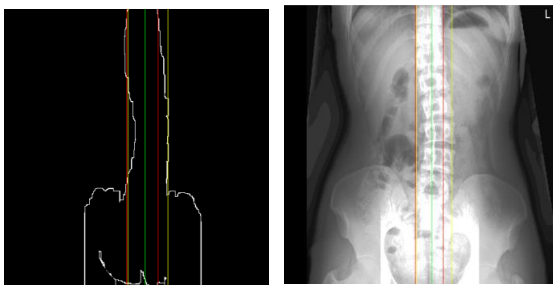

Fig. 7. Trazos que limitan el área de la columna. A la izquierda se despliegan de las columnas pixel superpuestas en la imagen binaria y a la derecha estas columnas superpuestas en la imagen con calidad mejorada en el área de la columna vertebral.

Para detectar la curvatura se detectaron los puntos superior, inferior y más profundo donde la imagen binaria, Fig. 5, cruza con los límites encontrados de la Fig.7, de esta forma se obtiene la Fig. 8.

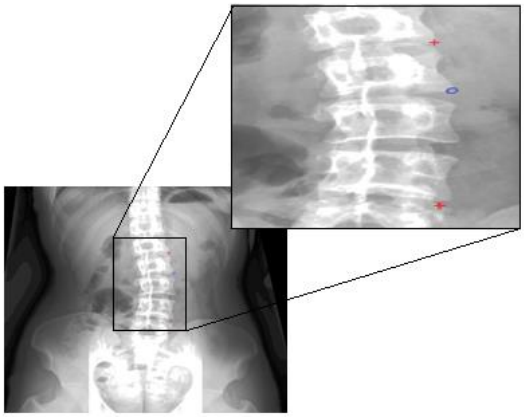

Fig. 8. Despliegue de los puntos detectados sobre la imagen, vertebra distal, vertebra proximal y punto apical

Una vez detectados los tres puntos es posible encontrar la ecuación característica del circulo que satisface a dichos tres puntos. Con las coordenadas almacenadas de los puntos detectados, se realizó una sustitución sobre la ecuación (1)**,** la cual define a la formula general de la circunferencia**.**

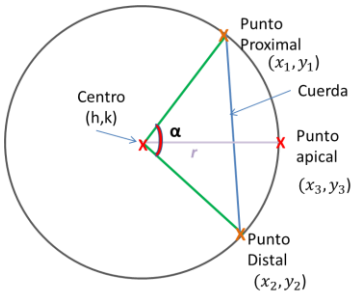

Fig. 9. Demostración gráfica de la circunferencia formada entre los tres puntos detectados en la imagen.

$$x^2 + y^2 + \mathrm{D}x + \mathrm{E}y + \mathrm{F} = 0 \qquad (1)$$

Dónde (x, y) representan a todos los puntos del círculo, D, E, F son parámetros de posicionamiento. Sustituyendo en la ecuación (1) las coordenadas del punto proximal (x_1, y_1), el punto distal (x_2, y_2), y el punto apical (x_3, y_3) se genera una sistema de 3x3 del cual despejaremos los parámetros D, E y F.

Una vez obtenidos dichos parámetros recurrimos a la ecuación (2) que se refiere a la estructura de la ecuación ordinaria del círculo y que por igualación con (1) se llega a las ecuaciones (3) y (4), los cuales representan el par de pixeles donde se localiza el punto central de la circunferencia.

$$(x - h)^2 + (y - k)^2 = r^2 \qquad (2)$$

$$h = \left(\frac{-D}{2}\right) \qquad (3)$$

$$k = \left(\frac{-E}{2}\right) \qquad (4)$$

Dónde (h,k) son las coordenadas del punto central de la circunferencia que satisface a los tres puntos, Fig.9. Despejando de las ecuaciones (1) y (2) se determina que el radio es igual a:

$$r = \frac{\sqrt[2]{(\mathrm{D}^2 + \mathrm{E}^2 - 4\mathrm{F})}}{2} \qquad (5)$$

Dónde r es el radio que comprende la distancia del punto central (h,k) hacia cualquier punto de la circunferencia. Conociendo el punto central y el radio solo se necesita un parámetro adicional para poder calcular el ángulo de Cobb "α", este parámetro es conocido como la cuerda geométrica, la cual está representada como la distancia entre los puntos, proximal y distal (x_1, y_1) y (x_2, y_2) que se calcula fácilmente por Pitágoras, Fig. 10. Por lo tanto, utilizando la formula (6), se calcula finalmente el ángulo de Cobb.

$$\alpha = [|2 * \arcsin(\frac{C}{2r})|] \qquad (6)$$

Dónde, α representa el Angulo de Cobb y C es la distancia de la cuerda geométrica.

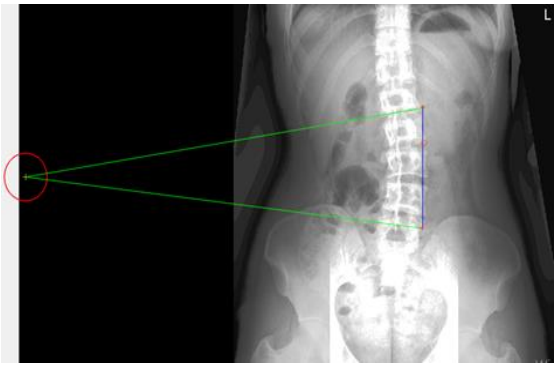

Fig. 10. Trazo en azul de la cuerda entre las vértebras proximal y distal, así como la localización del centro y radio del círculo.

6. RESULTADOS EXPERIMENTALES.

Como antecedente del método desarrollado existen dos métodos utilizados para realizar la medición del ángulo de Cobb, contra los cuales pueden compararse los resultados. Para corroborar la certeza del algoritmo, se consultó a un médico traumatólogo con experiencia en la valoración y tratamiento de la escoliosis en distintos grados de severidad. El médico especialista utilizó esto dos tipos de apoyos para medir y valorar la curvatura vertebral, el método digital (MD) y compararlo con el tradicional o Manual (MM).

El MM se realiza sobre las radiografías analógicas visualizadas en un negatoscopio siguendo las siguientes instrucciones:

1. Trazar una línea por encima del platillo vertebral superior y otra por el inferior de las vértebras previamente seleccionadas. Posteriormente, trazar las líneas perpendiculares y medir el ángulo resultante con un goniómetro, tomando el punto apical como referencia.
2. Utilizar el mismo lápiz de punta fina, cartabón y goniómetro.
3. El observador debe borrar las líneas trazadas con una solución alcohólica al finalizar cada medición registrando variaciones entre mediciones, Fig. 11.

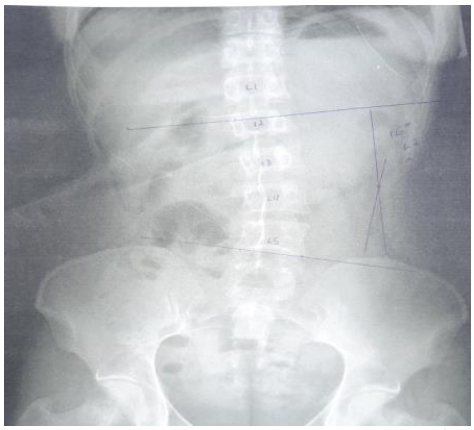

Fig. 11. Prueba obtenida al medir de manera manual el ángulo de Cobb. Prueba realizada por médico traumatólogo sobre la radiografía original a la cual no se le había dado hasta ese punto ningún tratamiento digital por ello la baja calidad de imagen, (resultado obtenido 16°).

El segundo apoyo (MD) que se utilizó para medir el ángulo de Cobb, es un software comercial, (RadiAnt) con las siguientes instrucciones:

1. Se carga de manera digital el archivo de la radiografia de paciente, ya sea digitalizar en un sistema CR la radiografía analógica o directamente almacenar la RX en formato DICOM.

2. Visualizar la radiografía en la pantalla del ordenador, Seleccionar el botón de medir ángulos y, con la ayuda del ratón, trazar una línea por encima del platillo vertebral superior y otra por el inferior de las vértebras seleccionadas, de manera automática el programa proporciona el valor angular.
3. Cada observador puede alterar la magnitud, el brillo y/o el contraste de la imagen según crea conveniente para visualizar los puntos de interés, este ajuste no es automático el observador modifica en escalas del 0 al 100% las características antes mencionadas, asi como seleccionar y recortar el área que delimite con el mouse. Antes de realizar la medición, Fig. 12.

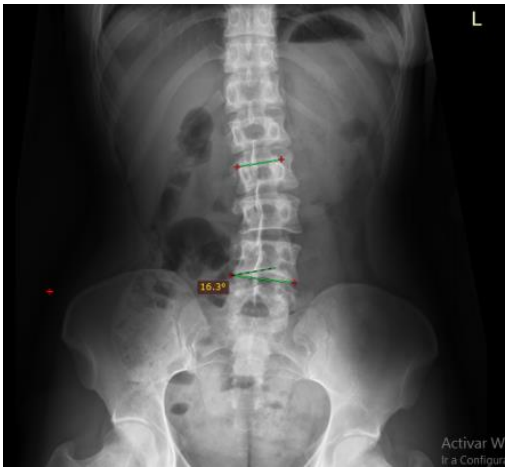

Fig. 12. Prueba obtenida al medir ángulo de Cobb en software Radiant Dicom (Resultado 16.3°).

Una vez realizados los dos métodos existentes tomamos como último recurso es la puesta en marcha del algoritmo propuesto en este trabajo de investigación el cual:

1. Carga la imagen digital en lenguaje DICOM en el software Matlab.
2. Mejoró la imagen de manera automática con los estándares preestablecidos por imágenes de buena calidad.
3. Recorta y delimita los bordes de la imagen, enriqueciendo solo el área dentro de los contornos superponiéndolo sobre la imagen original.
4. Calculo el ángulo y lo despliega en pantalla sin necesidad de realizar ningún trazo de forma manual o introducir algún parámetro extra, Fig. 13.

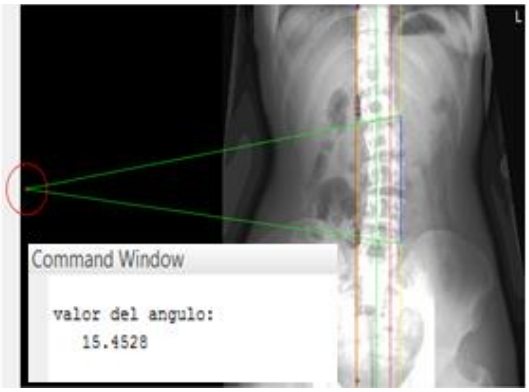

Fig. 13. Resultado obtenido al utilizar el método propuesto "Detección automática de los puntos de un semicírculo en Matlab", (Resultado obtenido 15.45°).

Tabla 3. Comparativo de los métodos para medir el ángulo de Cobb

Método	Angulo de Cobb
Manual	16°
Software comercial	16.3°
Algoritmo desarrollado	15.45°

7. CONCLUSIONES

Para el análisis de imágenes radiográficas, es deseable desarrollar un histograma característico de una imagen patrón o un histograma del concentrado de muchas imágenes de buena calidad, lo cual, ayuda a mejorar de manera automática las características de una radiografía de mala calidad a través de un "*match*". En este trabajo se utilizó este principio para mejorar radiografías de la columna vertebral con resultados notables. Sin embargo, esta condición incluso podría replicarse en otras radiografías del cuerpo humano.

El algoritmo desarrollado en este trabajo para la evaluación automática del grado de escoliosis que presenta un paciente es de mucha importancia. Este algoritmo se presenta como una herramienta que permite ahorrar tiempo en el diagnóstico, además de hacer factible la evaluación de grandes cantidades de placas. Hasta hoy los resultados obtenidos están muy cercanos a los ángulos de Cobb obtenidos por las otras técnicas, Tabla 3. En trabajos futuros se pretende hacer la comparación de los resultados obtenidos en decenas de radiografías previamente analizadas por un especialista y en un futuro cercano ofrecer la herramienta como software libre.

8. REFERENCIAS

[1] Gerard J. Tortora, Bryan H. Derrickson, Principios de Anatomía y Fisiología, Valencia, Editorial: Panamericana, 2011.
[2] Keith L. Moore, Arthur F. Dailey, Anatomía con orientación clínica, Editorial Wolters Kluwer, 2013.
[3] Marks DS, Qaimkhani SA. The natural history of congenitalscoliosis and kyphosis. Royal Orthopaedic Hospital,Northfield, Birmingham, England. 2009.
[4] W. J. Shaughnessy, "Advances in Scoliosis Brace Treatment for Adolescent Idiopathic Scoliosis", Clin North, Department of Orthopedic Surgery, Mayo Clinic and Mayo School, 2007.
[5] American College of Radiology (ACR) and the Radiological Society of North America (RSNA), Radiation Dose in X-Ray and CT Exams, www.radiologyinfo.org, Febrero 2017.
[6] SEPR Sociedad Española de Protección Radiológica/ APCNEAN Asociación de Profesionales de la Comisión Nacional de Energía Atómica y la Actividad Nuclear, Las Recomendaciones 2007 de la Comisión Internacional de Protección Radiológica, Senda Editorial S.A., 2007.
[7] Manuel Rigo, Hans-Rudolf Weiss, Fisioterapia para la escoliosis basada en el diagnóstico, Editorial Paidotribo, 2004.
[8] Rafael C. Gonzalez, Richard E. Woods, Steven L. Eddins, Digital Image Processing using MATLAB, Editorial Pearson Prentice Hall, 2004.
[9] Erik Cuevas, Daniel Zaldivar, Marco Perez, Procesamiento Digital De imágenes Con Matlab Y Simulink., Editorial Ra-Ma, 2010.